

Գարնաշնչային ախտաբանություն

Ընդհանուր ֆունկցիա 3-32-42-ի
բնակիչ Արշակունյաց շրջանի մարզում

Պրեզենտ:

Պայմանական 65 տարեկան զրկված 65
ախտաբանական պրոցեսներ, առանց առողջ
Ընդհանուր ֆունկցիա 100%. ախտաբանական
Արտաբանական 5 արտաբանական, ախտաբանական
Կենսաբանական և ֆունկցիա չունենում
Գրանցում, բնակիչ 65 տարեկան արտաբանական

Պրեզենտ Արշակունյաց շրջանում: Մարտ

10-03-25 թ.

098-67-15-68

10.03.2025 թ.



ՆՇՈՒՄՆԵՐ · OBSERVATIONS

Քրպ, 32,666 թ. 27
18 09 2024 *[Signature]*

11 07 2024 *[Signature]*

Քրպ, 31 թ. 15
11 07 2024 *[Signature]*

25 09 2024 *[Signature]*

91 48 380 74

ՎԻԶԱ · VISA

7

Քրպ, 32,666 թ. 42
25 08 2024 *[Signature]*



AP 0559416

ԵՐԵՎԱՆԻ ՄԻԻԹԱՐ ՀԵՐԱՅՈՒ ԱՆՎԱՆ ՊԵՏԱԿԱՆ ԲԺՇԿԱԿԱՆ ՀԱՄԱԼՍԱՐԱՆ
YEREVAN STATE MEDICAL UNIVERSITY AFTER MKHITARHERATSI

Համալսարանական թիվ 1 կլինիկական հիվանդանոցային
համալիր



University Clinical Hospital Complex N1
"Levon and Claudia Nazarian Radiology Center"
«Լևոն և Բլուտիա Նազարեանների անվան ռադիոլոգիայի
կենտրոն»

ՀՀ, 0025, Երևան, Արուսյան փ. 60 • Abovyan St. 60, Yerevan, 0025, Republic of Armenia • Tel. (374.10) 560100, Fax (565247) •
URL: www.ysmu.am • e-mail: radiologycenter@ysmu.am

Թիվ219.....

«06»02..... 2025 թ. 11:44

Մագնիսա-ռեզոնանսային տոմոգրաֆիա

Ա.Ա.Հ----- Անտոնյան Անյուտա

Տարիքը----- 16/09/1957

Հետազոտվող հատվածը----- գլխուղեղ

Հետազոտությունը ----- կոնտրաստ նյութի կիրառման

Հետազոտությունը կատարվել է 1,5 S սարքով

Կատարվել է ՄՌ տոմոգրաֆիա երեք պրոյեկցիաներով՝ օգտագործելով DWI, BRAVO, T2, T2 FLAIR, T2 GRE հաջորդական նկարներ:

DWI հաջորդական նկարներում գլխուղեղում դիֆուզիայի սահմանափակում չի հայտնաբերվում, բացառությամբ եզակի օջախի գազաթային ոսկրում ձախից, որտեղ հայտնաբերվում է թույլ արտահայտցված դիֆուզիայի սահմանափակում և կոնտրաստի թույլ կուտակում:

T2 GRE և այլ ռեժիմների հաջորդական նկարներում նույն հատվածում հայտնաբերվում է լոկալ ոսկրի հաստացում, արտափքումով դեպի գլխուղեղի հյուսվածք և առկա էքստրաակսիալ հյուսվածքային կոմպոնենտով, որը հարում է ուղեղի թաղանթին և ակտիվ կուտակում է կոնտրաստը, առանց այտույցի շրջակա գլխուղեղի հյուսվածքում: Էքստրաակսիալ գոյացությունում/կոմպոնենտում առկա է փոքր կրակալում, գոյացության չափը հետկոնտրաստային նկարներում 7 մմ X 6 մմ:

Գլխուղեղի զալարների արխիտեկտոնիկան պահպանված է, միջային կառույցների շեղում չի հայտնաբերվել:
Կատարված նեղ կտրվածքներով ՄՌ-նկարներում օջախային փոփոխություններ չեն հայտնաբերվել:

Փորոքները լայնացած չեն: Կորտիկալ սուբարախնոիդալ տարածությունները անփոփոխ են : Բազալ կորիզներում ախտաբանական փոփոխություններ չեն հայտնաբերվել, առկա են փոքր ինչ լայնացած պերիվասկուլյար Ռոբին-Վիրխովի տարածություններ:

Հիպոֆիզը հարթված է թրքական թամբի կենտրոնում, ունի հստակ եզրեր և նորմալ կառուցվածք: Հիպոֆիզի ձագարը գտնվում է կենտրոնում, հաստացած չէ, ադենո և նեյրոհիպոֆիզի դիֆերենցիացիան պահպանված է:

Ուղեղիկի կառուցվածքը նորմալի սահմաններում է, նշիկներն ունեն նորմալ տեղակայում:

Ակնագնդերը և ռետրոբուլբար ճարպաբջջանքը առանց տեսանելի փոփոխությունների: Տեսանյարդերն ունեն սիմետրիկ ձև, չափ և նորմալ սիգնալ Պերինևրալ տարածքները արտահայտված են: Տեսողական խաչվածքն առանց տեսանելի փոփոխությունների:

Աջ մաստոիդում հայտնաբերվում է եզակի պաթոլոգիկ ազդակ՝ կրած մաստոիդիտի հետևանք:

Չախից, քունք-ծոծրակային շրջանում առկա երակը փոքր ինչ լայնացած է, առանց պաթոլոգիկ ազդակի նրանում, անհրաժեշտ է կլինիկական կորեկցիա:

Կատարվել է նաև գլխուղեղի անոթների ոչ կոնտրաստային ՄՌ անգիոգրաֆիա: հայտնաբերվում է նորմալ հոսք ողնաշարային զարկերակներում, նացառոռթյամբ V4 սեգմենտում աջից հոսքի արտահայտված բարակում: Հիմային զարկերակը տեղակայված է միջայնորեն, հոսքը տեսանելի սահմանում նորմալ է: Թույլ գործում են զույգ հետին և առաջային կապակցող զարկերակները:

ՆԲԶ -ի բիֆուրկացիան և ինտրակավերնոզ հատվածը անփոփոխ:

Եզրակացություն:

Վերը նկարագրած փոփոխությունները ձախից պարիետալ հատվածում անհրաժեշտ է դիֆերենցել ոսկրային գոյացության ներաճով դեպի գլխուղեղ և մենինգիոմայի միջև արտահայտված ֆրոնտալ հիպերոստոզով (այլ բնույթը համակարգչային բացատված չէ): Անհրաժեշտ է ՀՇ-լրահետազոտություն ոսկրային փոփոխությունները դիֆերենցելու և ախտորոշումը հաստատելու նպատակով:

Բժիշկ-ռադիոլոգ
Ամբիոնի դասախոս

Ալոյան Մարինա Ս.

Ա.Ա. Անտոնյան Անյոևա

1957 թ.

05.03.2025 թ.

ՍՈՆՈԳՐԱՖԻԱ

Վահանաձև գեղձը ունի տիպիկ տեղակայում, ասիմետրիկ է:

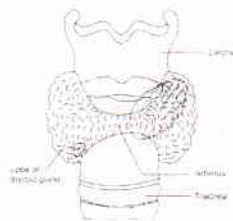
Աջ բիլթը $2.4 * 2.1 * 4.0$ սմ($v-10.1$ սմ³) չափերի է, կառուցվածքը անհամասեռ է՝ եզրագծերը ալիքաձև են, անոթավորումը՝ պահպանված, առկա են մանր կոլոիդ բնույթի ներառուկներ մինչև 0.2 սմ չափերով, միջին սեզմենտում առկա է հյուսվածքա-հեղուկային հանգույց՝ 0.7 սմ չափերով, հարթ եզրագծերով, պերինոդոլյար արյունահոսքով, ըստ որակական էլաստոգրաֆիայի տվյալների գունավորվում է 2 տիպով, ըստ քանակական էլաստոգրաֆիայի Strain Ratio՝ 0.9 :

Ձախ բիլթը $2.8 * 2.4 * 4.8$ սմ($v-16.1$ սմ³) չափերի է, կառուցվածքը անհամասեռ է, եզրագծերը ալիքաձև են, անոթավորումը՝ պահպանված, առկա են մանր կոլոիդ բնույթի ներառուկներ մինչև 0.2 սմ չափերով, վերին բևեռում՝ անցումով նեղուցի շրջան, առկա է ծավալուն անհամասեռ հյուսվածքային հանգույց՝ $3.4 * 2.3$ սմ չափերով, հարթ եզրագծերով, բազմաթիվ կրակալուևներով և հեղուկային ներառուկներով, պերինոդոլյար արյունահոսքով, ըստ որակական էլաստոգրաֆիայի տվյալների գունավորվում է 4 տիպով, ըստ քանակական էլաստոգրաֆիայի Strain Ratio՝ 1.4 :

Նեղուցը՝ 0.8 սմ շերտով, կառուցվածքը անհամասեռ է, եզրագծերը ալիքաձև են, անոթավորումը՝ պահպանված, առկա են մանր կոլոիդ բնույթի ներառուկներ մինչև 1 սմ չափերով:

Հարվահանաձև գեղձերի շրջաններում օջախային գոյացություն չի հայտնաբերվում:

Պարանոցում ախտահարված ավշային հանգույցներ չեն հայտնաբերվում, առկա են խմբերի մասնակի փոփոխված օվալաձև ավշային հանգույցներ մինչև 1.5 սմ չափերով:



Եզրակացություն՝ Վահանաձև գեղձի դիֆուզ անհամասեռ փոփոխություն թիրեոիդիտի տիպով, աջ բիլթի բարորակ հանգույց /EU TI-RADS 2/, ձախ բիլթի ծավալուն անհամասեռ կրակալուևներով հանգույց /EU TI-RADS 4/:

Պարանոցի ավշային հանգույցների բարորակ հիպերպլազիա.

Բժիշկ /Լ.Շաքարյան բ.գ.թ./ հեռ. 093.30.70.02.
Երևան, Բանաբեռ, Ֆանարջյան փ. 76

ԸՆՏԱՆԻՔԻ ԿԱՐԻՔՆԵՐԻ ԳՆԱՀԱՏՄԱՆ ԹԵՐԹԻԿ

Հայաստանի Հանրապետության Գորայք մարզի Գաբրիել Բաբայան

համայնք

«11» 03 2025 թ.

Ընդհանուր տվյալներ

Դիմողի անուն, ազգանուն, հայրանուն Մկրտիչ Գևորգի Մկրտչյան

Հասցե Վ. Գաբրիելյան 3 բնակ. 327. ք. 42

Հեռախոս 098 67 15 68

Ընտանիքի ժողովրդագրական տվյալներըՅ

Անուն, ազգանուն, հայրանուն	Կարգավիճակ	Ծննդյան օր, ամիս, տարի
<u>Գաբրիել Գևորգի Մկրտչյան</u>	<u>թոռք</u>	<u>17.09.2008</u>
<u>Մկրտիչ Գևորգի Մկրտչյան</u>	<u>թոռք</u>	<u>10.10.2010</u>

Ընտանիքի իրավիճակը

Իրավիճակ	Նկարագիր
Բնակարանային պայմաններ	<u>ապրում է զարգուղ երկրի առջև կանոնային բնակարանում</u>
Կոմունալ-կենցաղային և սանիտարա-հիգիենիկ պայմաններ	<u>ապրում է զարգուղ երկրի առջև կանոնային բնակարանում</u>

Աշխատանքով ապահովվածություն	
Եկամուտներ	Ներկայումս - թողանք - 40000 Ծննդապատկերի թանկ 72000 Հարկեր - 32000
Հազուստով ապահովվածություն	կ.պ.թ շուրջ
Մենդով ապահովվածություն	կ.պ.թ շուրջ
Առողջապահական կարիքներ	
Այլ	

Ընտանիքի սոցիալական կապերը

Հարազատներ, ընկերներ, ծանոթներ, հասարակական կազմակերպություններ, համայնք	
տվյալներ	կարգավիճակ
Յուրաքանչյուր համայնքային	
«Միասնական» 5	24

Լրացուցիչ տեղեկատվություն

Մասնագետի դիտարկումներ

Լուսանկարների առկայություն (անհրաժեշտության դեպքում)



Աշխատանքային խմբի անդամների տորագրությունները

«Քրիստինա Գաբրիելյան Զեւեղ
Լուսինե Մանգուչյան Լեւոն

Թուրքմեն Մարգարիտ Լեւոն

Ընտանիքի կարիքների գնահատման սանդղակ

N	Չափորոշիչը	Չափորոշիչի համար սահմանված միավորը	Ընտանիքի ստացած միավորը
1	Նպաստառու ընտանիք	1	1
2	Միայնակ մայր	1	
3	Ամուսնալուծված ծնողի խնամքին գտնվող երեխա	1	
4	Բազմազավակ՝ չորս, հինգ անչափահաս երեխա ունեցող ընտանիք (վեց և ավելի անչափահաս երեխա ունեցող) ընտանիք	1	
		2	
5	Պարտադիր ժամկետային զինձառայող ունեցող ընտանիք (յուրաքանչյուրին)	2	
6	1-ին կամ 2-րդ խմբի հաշմանդամություն ունեցող ընտանիք	2	
7	Հաշմանդամ երեխայի ընտանիք	2	
8	Տնակ կացարանու կամ ոչ հիմնական շինությունում կամ 3-րդ կամ 4-րդ կարգի վթարային ճանաչված շենքում բնակվող ընտանիք	2	
9	Վարձով բնակվող ընտանիք	2	2
10	Դժբախտ պատահար կամ արտակարգ իրավիճակից (բնական, տեխնածին աղետից տուժած) ընտանիք	3	
11	Դիմելու օրվան նախորդող երեք ամսվա ընթացքում ընտանիքի անդամի մահվան դեպք	2	
12	Հայրենիքի պաշտպանության ժամանակ գոհված (անհետ կորած) անձի ընտանիք	3	
13	Հայրենիքի պաշտպանության ժամանակ հաշմանդամություն ստացած անձի ընտանիք	2	
14	Միայնակ չաշխատող թոշակառու	2	
15	Միակողմանի ծնողագուրկ երեխա ունեցող ընտանիք	2	
16	Կյանքի և առողջության համար վտանգավոր պայմաններում բնակվող անչափահաս երեխա ունեցող ընտանիք	3	
17	Մինչև 23 տարեկան ուսնող ունեցող ընտանիք՝	2	
18	Երկողմանի ծնողագուրկի (ԱԾԽՄ) երեխա ունեցող ընտանիք	3	
19	Խնամակալ՝ (անգործունակ ճանաչված անձի և անչափահասի) ունեցող ընտանիք	3	
20	Կյանքի դժվարին իրավիճակում հայտնված (անհետաձգելի բժշկական միջամտություն, վիրահատություններ, այլ բժշկական կենտրոն տեղափոխելու անհրաժեշտություն և այլն) անձի ընտանիք	4	4
21	Այլ անբարենպաստ պայմաններ	1-4	
	Ընդամենը		7

Աշխատանքային խմբի անդամների ստորագրությունները

